Lane Medical Lib

EIN FALL VON

ANUS VESTIBULARIS

NEBST KRITISCHEN BEMERKUNGEN ÜBER

ANUS VAGINALIS.

(AUS DER HALLENSER FRAUENKLINIK.)

Inaugural-Dissertation

zur

Erlangung der Doctorwürde in der Medizin und Chirurgie,

welche mit Genehmigung der hohen medizinischen Fakultät

der

vereinigten Friedrichs-Universität Halle-Wittenberg

zugleich mit den Thesen

Donnerstag, den 16. Juni 1898, Mittags 12½ Uhr

öffentlich verteidigen wird

Ernst Wagner-Hohenlobbese,

approb. Arzt aus Hohenlobbese, Kreis Jerichow I (Prov. Sachsen).

Referent: Herr Geh. Med.-Rath Prof. Dr. FEHLING.

Opponenten: Herr Dr. med. B. ULRICHS, Volontairarzt a. d. Kgl. Frauenklinik,
Herr cand. med. V. SCHMEIDLER.

LEIPZIG

Druck von Giesecke & Devrient

1898.

Imprimatur:

Prof. Dr. **Fehling,**

h. t. Decanus.

MEINEN ELTERN

IN LIEBE UND DANKBARKEIT GEWIDMET.

Digitized by the Internet Archive
in 2026

https://archive.org/details/IA40153703_0125

Seitdem Haller in seiner Schrift „De monstris“ in den congenitalen Missbildungen des Menschen ein bestimmtes Gesetz erkannte, seitdem Carl Friedrich Wolff durch das Studium der Embryologie Licht auf die bis dahin für unerklärlich, ja für Ausgeburten der Hölle gehaltenen Monstra und auf den Weg, wie sie zu erklären seien, geworfen hat, ist die Wissenschaft unausgesetzt bemüht gewesen, durch Vergleich der aufgetretenen Missbildungen mit Stadien der embryonalen Entwicklung auf diesem Pfade weiter zu arbeiten. Der Kliniker reichte dem Embryologen hierbei die Hand und wo der Gynäkologe versuchte, allein seinen Weg zu finden, da irrte er, und wo der Embryologe sich den ihm vor Augen geführten Missbildungen verschloss, da folgerte er Trugschlüsse. Dies geschah und geschieht bis in die neuere und neueste Zeit. Noch sind uns die Ursachen mancher Bildungshemmungen, soweit sie nicht sichtbar durch äussere Einflüsse während des intrauterinen Lebens (amniotische Stränge etc.) hervorgerufen sind, unbekannt. Die Ansichten der Ovisten, welche die Ursache der Missbildung im weiblichen Ei, und die der Spermatiker, die sie im Samen des Mannes suchten, sind verlassen worden; ebenso, wie wir heute das „Versehen“ der Weiber ins Reich der Fabel verweisen. Ob indessen diese verworfenen Ansichten in moderner Form, etwa als Heredität, doch eine wissenschaftliche Berücksichtigung fordern können, ist noch dahin gestellt. Dies umsomehr, gegenüber sicher verbürgten Thatsachen! Esmarch erwähnt in seinen „Missbildungen des Mastdarms“, dass Wutzer eine unglückliche Familie gekannt hätte, wo von 10 Kindern 3 mit atresia ani zur Welt gekommen sind, während Langoni ähnliche Beobachtungen machte.

Wenn ferner in hiesiger Klinik zwei Fälle von aplasia genitalium an Schwestern beobachtet werden konnten, so dürfte eine diesbezügliche Durchsicht der Litteratur noch manche überraschende Thatsache zu Tage fördern.

Bahnbrechend waren später die Arbeiten Meckel's, Kussmaul's und Fürst's, welche auf die relative Häufigkeit der congenitalen Missbildungen hinwiesen und dieselben in noch heute giltige Typen classificierten. Seitdem ist die einschlägige Litteratur des In- und Auslandes eine ungemein reiche geworden.

Indessen ist nicht immer die theoretische Forschung mit den beobachteten Thatsachen Hand in Hand gegangen. Nicht immer sind die veröffentlichten Missbildungen auf Grund der einschlägigen embryologischen Litteratur, auf ihre congenitale Ursache geprüft und richtig erklärt.

Weit entfernt bin ich davon, den Autoren einen Vorwurf daraus zu machen. Wer sich mit der embryologischen Fachlitteratur eingehender zu beschäftigen hatte, wird mir zugeben, dass auch von dieser Seite manches gefehlt ist.

Abgesehen von der Schwierigkeit der Darstellung und der sich daraus ergebenden Schwierigkeit des Verständnisses, haben erst neuerdings exacte Forscher, unter denen Roux, Keibel und Gustav Born, dessen Fähigkeit, embryologische Theorien und Präparate zu demonstrieren, ich aus eigener Anschauung kenne, zuerst genannt zu werden verdienen, durch das Studium an sehr jungen Embryonen neue Thatsachen gefunden und neue Gesichtspunkte für die Deutung bisher unerklärter Missbildungen geschaffen. Born war es auch, welcher durch seine geniale Erfindung des Plattenmodells eine körperliche Anschauung der Schnittserien ermöglichte.

Der Fall von Missbildung, den ich im Folgenden veröffentliche, entstammt dem klinischen Material der Hallenser Frauenklinik unter Kaltenbach.

Der Anregung des Herrn Professor Fehling, sowie der dankenswerten Überlassung des Materials und der klinischen Hilfsmittel verdankt diese Arbeit ihre Entstehung. Herrn Professor Roux, der mir seine Bibliothek zur Verfügung stellte, statte ich ebenfalls an dieser Stelle meinen Dank ab.

Klin. Journ. 1890/91. J. Nr. 334. Frau A. U., Anamnese: 25 Jahr, Tischlermeisterfrau, Opara, ist seit drei Jahren verheiratet. Kein Abort. Die Menstruation ist regelmässig, vierwöchentlich, ein- bis dreitägig, schwach.

Seit der Geburt geht der Stuhl per vulvam ab, incontinentia alvi nur zuweilen bei diarrhöischem Stuhl. Patientin wurde zum ersten Male als kleines Kind und später noch „einige Male" während der Schulzeit operiert; jedoch ohne Erfolg. Über die Operationen selbst ist nichts genaueres zu ermitteln. Seit circa einem Jahre bemerkt Patientin eine Auftreibung des Leibes. Stechen und Spannen in der Lebergegend, bei Bewegungen auch tiefer unten im Leibe. Nie Krampf oder kolikartige Schmerzen. Nie icterus. Appetit schlecht, sonst keine Magenstörungen. Stuhl wechselnd, bald fest, bald wässerig, geht durch die vulva ab. Kein Fluor. Keine Abmagerung.

Status praesens: Gesundaussehende Frau. Leib stark aufgetrieben. Abdomen straff gespannt. Man erkennt unregelmässige handbreite Wulstungen auf dem Abdomen, drei an Zahl. Dieselben entsprechen den Windungen des Colons. Perkussionsschall überall tympanitisch. Über den Wülsten etwas weniger hell. Nirgends ein Tumor zu fühlen.

Leibes-Umfang: Handbreit unter dem Nabel 90 cm
in Nabelhöhe 88 „
handbreit über dem Nabel 89 „

Äussere Schamteile gut behaart, Labia majora und vorderer Teil der Labia minora gut entwickelt. Die grossen Labien laufen hinten in eine scharfrandige Commissur zusammen, deren Gewebe weisslich narbig aussieht. 3 cm hinter dieser Commissur liegt dammwärts eine kleine grübchenartige Vertiefung, an welcher die Haut rötlich gefärbt ist (von früheren Operationen herrührend? Ektotermale Einstülpung des Afters? D. Verf.) Von hier aus bis zur vulva fühlt man in der Haut medianwärts und darunter verlaufend einen rundlichen glatten Strang. Beim Auseinanderziehen der grossen Schamlippen überblickt man ein mässig geräumiges vestibulum, dessen Hintergrund ein nicht zerstörter Hymen bildet. Unterhalb dieses Hymen, rückwärts von seinem hinteren Rande, bemerkt man Kotspuren. Hebt man diesen folgend den etwas herabhängenden hinteren Rand des Hymen, so gelangt man zu einer runden Öffnung, die ein Glied des Zeigefingers leicht in den kotgefüllten Mastdarm dringen lässt. Von einem Sphincter ist

nichts zu fühlen. Der Mastdarm ist durch fast breiige Kotmassen enorm dilatiert, sodass die vagina stark abgeplattet ist und in ihrer Richtung nach vorn oben verläuft. Über dem oberen Symphysenrande ist eine virginale portio vaginalis zu erreichen. Darmfüllung und starke Spannung der Bauchdecken machen eine genauere Abtastung der Beckenorgane vorläufig unmöglich (Fig. 11).

Diagnose: Anus praeter-naturalis vestibularis.

Verlauf: 20/11. 1890. Zunächst Beseitigung der enormen Koprostase; da Abführmittel nur sehr schlecht wirken, wird ein Einlauf von successive 7 Liter gegeben und manuell anderthalb Pfund Kot aus dem das kleine Becken fest ausfüllenden kotstrotzenden rectum entleert. Dann folgt noch am selben Tage wiederholt spontaner Stuhlgang.

21/11. Wiederum Ausspülung. Nachmittags Abdomen faradisiert. Abends ganz enorme Stuhlentleerung: $2\,^3/_4$ Unterschieber voll. Abdomen viel weicher. Bimanuell jetzt deutlicher der über die Symphyse elevierte, von vorn und hinten abgeplattete anteflectierte uterus zu tasten.

22/11. Im Stuhl heute Kirschkerne. Letzte Kirschen nach Pfingsten 1890 gegessen. Abdomen weicher, aber noch immer voluminös. Umfang handbreit über dem Nabel jetzt 84, in Nabelhöhe 86, handbreit unter dem Nabel 87 cm. Conturen des Colon mit haustra coli gut zu palpieren.

24/11. Gestern Ricinus und Faradisation des Abdomen und zweimal wenig Stuhl. Gegend von Colon descendens und transversum ganz weich, Colon ascendens noch prall und hart. Heute Einlauf 5 Liter und Faradisation, darauf einmal reichlicher Stuhl.

26/11. Gestern und heute faradisieren und reichlicher Stuhl. Abdomen nimmt immer noch sichtbar an volum ab.

30/11. Bisher täglich zweimal faradisiert und ausgespült. Im Stuhl heute Weintraubenschalen und Apfelkerne. Abdomen viel weniger ausgedehnt und weich. Häufig Kollern und kolikartige Schmerzen im Leibe.

2—5/12. Folgt auf Abführmittel per os gegeben reichlicher Stuhl, sodass nunmehr nach Beseitigung der enormen Koprostase am 5/12. zur Operation geschritten werden kann.

Operation: In Narkose nach nochmaliger Ausspülung des Darms und möglichster Entleerung des kleinen Beckens von Kotballen, und

dauernder Berieselung mit Borlösung, circuläre Umschneidung der vaginalen Einmündung des Darmrohres. Darauf vom unteren Rande dieses Cirkelschnittes in der Medianlinie von vestibulum und Damm Durchtrennung der Weichteile bis in die unmittelbare Umgebung des Rectums, welches unterhalb seiner vaginalen Mündung eine flache, kuppelartige, den Damm vorwölbende Ausbuchtung besitzt. Nunmehr wird vom anus vaginalis der Darm ringförmig aus seiner Umgebung herauspräpariert (lebhafte Blutung, mehrfach spritzende Arterien werden mit Klemmen versorgt), sodass das nunmehr freie Darmende in einer Länge von ungefähr 3 cm freiliegt (Fig. 11*a*).

Es wird sodann die beweglich gemachte Rectalmündung herabgezogen (Fig. 11*b*) und in den hinteren Winkel des Medianschnittes, welcher etwa der Gegend eines normalen Afters entspricht, in der Weise befestigt, dass an der hinteren Peripherie die Rectal-Schleimhaut mit der Dammhaut durch Seidennähte vereinigt wird. Die klaffenden Wundinterstitien zwischen diesen Seidennähten werden sorgfältig mit zahlreichen Katgutsuturen geschlossen. Nachdem nunmehr die vordere Wand des Darmes noch etwas weiter aus dem septum recto-vaginale herauspräpariert ist, unterscheidet man folgende Gegenden am Operationsorte: 1. Den hinteren Wundwinkel mit der an ihrer hinteren Peripherie angenähten Darmöffnung. 2. Einen vorderen Vaginallappen, ähnlich wie bei der TAIT'schen Operation. Dieser Abschnitt enthält an seiner Spitze ein Fenster, welches der Lage der ursprünglichen anus vestibularis entspricht. 3. Eine unregelmässige Wundfläche, deren Seiten von den Rändern des Dammes und des vestibulums gebildet werden, in dessen Grunde die vordere Wandung des Rectums liegt und an die sich nach vorn oben erwähnte Vaginalklappe anschliesst. Die gegenüberliegenden Seiten werden durch tiefe Seidennähte vereinigt. Hierdurch entsteht ein ziemlich breiter Damm. An die hintere Wand dieses Dammes und an die freigebliebene Partie des hinteren Wundwinkels wird nunmehr die vordere Peripherie der Darmöffnung in gleicher Weise befestigt wie früher die hintere. Schliesslich wird der sehr voluminöse Scheidenlappen etwas reseciert und dann wie bei der TAIT'schen Operation vereinigt.

Es entsteht auf diese Weise eine starke Gewebsbrücke zwischen rectum und vagina (Fig. 11*c*).

Der Erfolg dieser Operation war ein negativer insofern, als nur

ein kurzes Stück der in der vagina selbst liegenden Naht heilte, das übrige aber nekrotisch wurde.

Status 17/12.: Es besteht anstatt des früheren anus vaginalis jetzt ein anus vestibularis. Ein kurzes Stück der Naht der hinteren Vaginalwand ist geheilt. Alles andere bildet einen granulierenden Trichter, in dessen Grund das rectum, entschieden dammwärts gerichtet, einmündet. Continentia alvi vorhanden.

23/12.: Es wird heute konstatiert, dass die vordere Wand des Granulations-Trichters eine für den kleinen Finger zu passierende Oeffnung nach der vagina zeigt. Stuhl geht indessen nur durch den Trichter ab und ist nur durch laxantia zu erzielen.

Nachdem nun inzwischen immer wieder die drohende Koprostase hat beseitigt werden müssen, folgt am 2/1. 91 die Nachoperation: Anfrischung der gesamten Granulationsflächen. Entfernung der oben erwähnten Gewebsbrücke an der hinteren Commissur. Herauspräparieren des rectum bis in die Gegend des levator ani und Einnähen in den hinteren Wundwinkel. Der tiefe Trichter wird allmählich mit versenkten Katgutnähten und schliesslich mit Seidennähten verschlossen und die vordere Peripherie der Rectalöffnung an den entstandenen Damm angenäht. Die Vulva- und Scheidenwunde wird ähnlich wie bei der Tait'schen Operation geschlossen. Der Erfolg der zweiten Operation war ein zufriedenstellender: Damm ideal geheilt. Patientin mit Continenz entlassen.

Epikrise: Die Nekrose ist offenbar hier von denjenigen Partieen ausgegangen, die auf Skizze 11 *c* mit *x* und *x*, bezeichnet sind. Hier zerrten von unten, das heisst vom Darm, dem nicht weit genug freipräpariertem rectum her, die Suturen an dem neugebildeten Damm. Dieser Spannung, die noch durch nicht zu vermeidende Contraction des levator ani vermehrt wurde, war der selbst erst künstlich hergestellte Damm nicht gewachsen. Infektion der entstehenden Risswunden durch Kot, die zwischen den noch nicht verklebten Wundflächen der den Damm bildenden Teile sich nach oben leicht fortpflanzen konnte, vollendete die Zerstörung.

Das Ergebnis bestand demgemäss darin, dass das an der Fixationsstelle mit seiner Mündung nicht mehr festgehaltene rectum das Bestreben zeigte, sich wieder auf seinen früheren Platz zu begeben. Hier leistete zunächst der per primam geheilte Teil der vaginalen Naht — weil ihn die Infektion erst später erreichte — Widerstand, sodass die

Analöffnung nicht ganz auf ihre alte Stelle gelangen konnte. Bei der Nachoperation ist auf diesen Misserfolg, der wohl zum grossen Teil auch durch mangelhaftes Freipräparieren, insbesondere der vorderen Wand des Rectums zu erklären ist, von vornherein Rücksicht genommen, denn es ist ausdrücklich angegeben, dass das rectum bis in die Gegend des levator ani freipräpariert wurde. Auch mögen die erste Operation und ihr partielles Resultat immerhin eine Entspannung der vorderen Rectalwand herbeigeführt haben.

Angesichts dieses ersten Misserfolges, der die Patientin längere Zeit ans Bett fesselte und schweren Gefahren einer Allgemein-Infektion aussetzte, erscheint die Frage gerechtfertigt, ob es sich in Fällen, wo infolge früherer Operationen in Narbengewebe gearbeitet werden müsste und sich ausserdem kein Sphincter nachweisen lässt, nicht empfiehlt, auf diese wiederholt von Autoren, zuerst wohl von Dieffenbach empfohlene Operation zu verzichten, um den vorhandenen narbigen, und somit zur prima intentio weniger geneigten Damm nicht zu zerschneiden. Die Analöffnung wäre als Fistel zu behandeln und zu verschliessen. Durch eine Incision in der Gegend des natürlichen Afters, oder wenn sich, wie hier, eine kuppelförmige Vorwölbung zeigt, an dem Culminationspunkt dieser, ist in dem äusseren Damm eine circuläre Oeffnung zu schaffen, das sich entgegenwölbende rectum ist zu incidieren und wie bei der Hämorrhoiden-Operation mit der Dammwunde zu vernähen. Bei der Nachoperation konnte dies hier nicht mehr in Frage kommen, weil man nicht mehr am unversehrten Damm arbeiten konnte. Die Frau hat sich nach einigen Monaten wieder vorgestellt, indem sie über Störung beim Stuhlgang klagte. Die Untersuchung ergab eine narbige Stenose der Rectalmündung (des Afters), welche die Hegarsonde 6,5 gerade passieren liess. Das Allgemeinbefinden war bis auf die Störung in der Kotentleerung ein zufriedenstellendes, das Aussehen war blühend.

Es handelt sich hier, um den Zustand mit dem richtigen Namen zu bezeichnen, um einen anus praeter-naturalis vulvalis [recidivus].

Ich schliesse mich hierbei der von Pincus gegebenen Nomenclatur an, weil es sich hier nicht um eine atresia handelt, sondern nur um die Mündung der Analöffnung an einer abnormen Stelle. Der bisher gebrauchte Name atresia ani vestibularis drückt meiner Ansicht nach die vorliegende Anomalie nicht aus. Was die Statistik über das

Vorkommen dieser Missbildung anbetrifft, so habe ich folgendes ermitteln können: Albert Puech hat unter 238 420 Geburten nur 3 Fälle von sogenannter atresia ani genitalis gefunden. Collins fand unter 16 654 in der Entbindungsanstalt in Dublin geborenen Mädchen nur einen Fall. Morreau hat während seiner 40jährigen Praxis in der Pariser Maternité nur 4 Fälle und Winkel unter 12 000 Kindern, die in der Dresdner Entbindungsanstalt zur Welt kamen, keinen einzigen Fall gesehen. Bednar sah ebenfalls unter 7154 Mädchen nur eine mit dieser Anomalie. Abegg hat während der 25 Jahre, in denen er Direktor der Westpreussischen Hebeammen-Anstalt war, sowie in seiner Privat-Praxis keinen einzigen Fall gesehen. In Landau's Poliklinik wurde nur ein Fall von anus vestibularis bei einer Erwachsenen unter 6000 Patientinnen gesehen. Zöhrer konstatierte unter 50 000 2 Fälle und Münchmeyer sah in seiner 30jährigen Praxis nur einen solchen.

Wenn man bedenkt, dass unter diesen Fällen sich auch Mündungen des Rectums in Scheide und Blase resp. Harnröhre finden, so ist die Seltenheit dieser Anomalie offenkundig.

Die Missbildung ist als eine Hemmungsbildung congenitalen Ursprungs aufzufassen. Sie besteht darin, dass der After anstatt an der gewöhnlichen Stelle in dem Vorhof dicht hinter dem Hymen mündet.

Ich habe absichtlich die Krankengeschichte so in extenso wiedergegeben.

Einmal schien mir der Fall klinisch sehr wertvoll, sowohl in Bezug auf die Indikation zur Operation wie auch zur Operation selbst. Die Indikation war eine fast vitale zu nennen, denn die ungeheure Koprostase, die am besten dadurch illustriert wird, dass sich Reste von verschiedenen Obstsorten in chronologischer Reihenfolge im Kot zeigten — Kirschkerne vom Sommer her, Weintraubenschalen und Apfelkerne vom Herbst —, musste binnen kurzem zu schweren Störungen des Gesamt-Organismus führen.

Dass diese Annahme richtig ist, beweist die Antwort des Ehemanns auf eine Anfrage nach dem Befinden der Patientin und nach dem Erfolg der Operation: „Meine Frau ist ein Jahr nach der Operation an demselben Leiden, deswegen sie operiert ist, gestorben."

Der Umstand, dass keine eigentliche Inkontinenz bestand, macht es erklärlich, dass nicht etwa bald nach der Hochzeit aus ästhetischen Gründen infolge der Verunreinigung der Geschlechtsteile durch Koth

Abhilfe gesucht wurde, sondern erst, nachdem durch mangelnden Stuhldrang gegen den Sphincter und die dadurch entstandene Lässigkeit in den spontanen Entleerungen eine solche ungeheure Ansammlung von Kotmassen hervorgerufen war, dass der Darm buchstäblich vollgepfropft erschien.

Bemerkenswert ist auch die Lähmung der Muskulatur an den dilatierten Darmabschnitten, die nur durch die energischsten Mittel zu schwacher Aktion gebracht werden konnte, wenn man nicht sogar anzunehmen hat, dass die Entfernung der Kotmassen und die spontanen Defäcationen nur eine Folge der mechanischen Verdünnung durch die reichlichen Einläufe gewesen sind.

Aber auch aus einem anderen Grunde habe ich auf eine kürzere Darstellung verzichtet.

Es wird aufgefallen sein, dass dieser zweifellose Fall von anus praeternaturalis vestibularis in der Krankengeschichte auch häufig als anus vaginalis bezeichnet ist.

Kaltenbach selbst hat diesen in seiner Klinik beobachteten Fall in einer Sitzung der Deutschen Naturforscher-Versammlung zu Nürnberg 1893 als atresia ani vaginalis bezeichnet: „Eine höchst interessante Beobachtung habe ich in einem Falle von sog. atresia ani vaginalis bei einer jungen Ehefrau gemacht. Wegen grosser Enge der vaginalen Aftermündung etc.“

An einen lapsus linguae zu denken, glaubte ich mich nicht berechtigt.

Indem ich nun versuchte, analoga aus der Litteratur heranzuziehen, fand ich neben Fällen von anus vestibularis Fälle von anus vesicalis und anus vaginalis, aus deren Beschreibungen unschwer festzustellen war, dass anus vaginalis und vestibularis zum Teil als gleichwertig betrachtet wurden.

Die Entwicklungsgeschichte gab mir wohl eine Erklärung für anus vesicalis und anus vestibularis, aber nicht über anus vaginalis, zumal sämtliche Autoren, mit Ausnahme von Schröder, diese Missbildung für eine congenitale Hemmungsbildung erklärten, ja dies als selbstverständlich annahmen. Ich glaubte nun zunächst, es handle sich auch hier um einen Fehler im Sprachgebrauch, oder in der Beobachtung, ob die Ausmündung des Rectums hinter oder über dem Hymen gelegen sei. Bestärkt wurde ich in dieser Anschauung durch Fritsch, welcher in seinem Lehrbuch über diesen Gegenstand sagt: „. . . . dagegen

kommt es vor, dass das perinäum nicht nach unten wächst und somit der Darm sich in den sinus urogenitalis öffnet: die hintere Begrenzung der vulva ist die hintere Wand des Rectums, nicht etwa der vom anus nicht perforierte Damm. Diese Fälle bezeichnet man gewöhnlich als atresia vaginalis. Doch fällt schon bei oberflächlicher Untersuchung auf, dass der Hymen fehlt, also der untere Teil, nicht die vagina, sondern der sinus urogenitalis ist. Demnach ist meine Bezeichnung richtiger: atresia ani vestibularis oder anus praeter-naturalis vestibularis."

Veit spricht in seinem Lehrbuch für Gynäkologie (neueste Auflage von 1897) überhaupt nicht von anus vaginalis, sondern nur von anus vesicalis und anus vestibularis.

In Billroth und Luecke, Handbuch der Frauenkrankheiten (Zweifel, Krankheiten der weiblichen Genitalien), von 1885, giebt der Autor zunächst eine von Henle entlehnte Skizze, an der mir folgendes bemerkenswert erscheint: In Fig. 2*A* und 2*b* ist der sinus urogenitalis, in den bekanntlich das rectum während eines gewissen Stadiums des embryologischen Lebens durch Vermittelung des unteren Abschnittes der Kloake mündet, oder vielmehr mit ihm kommuniciert, mit *M* bezw. mit *m* bezeichnet. Dieses Stück wird dann als ungefähr der dritte Teil der vagina gezeichnet. Aus diesen Skizzen geht zugleich hervor, dass es sich nicht um einen Mangel an Beobachtung oder der Ausdrucksweise handelt, sondern um die Auffassung, dass in der That der anus vaginalis als Hemmungsbildung congenitalen Ursprungs möglich sei. Diese Auffassung hat natürlich als Vorbedingung die andere, dass die vagina in ihrem unteren Drittel aus dem sinus urogenitalis entsteht. Er bestätigt dies auf Seite 182, wo auch die Esmarch'sche Zeichnung von anus vaginalis wiedergegeben ist, indem er sagt: „Wo das Ende des Darmrohrs in den sinus urogenitalis, in die vagina oder in die Blase einmündet, haben wir es wesentlich mit einer mangelhaften Bildung der die Kanäle bildenden Scheidewände zu thun."

Er fährt dann fort: „Die mangelhafte Bildung der Scheidewände ist ein Persistieren auf einem früheren fötalen Zustand. Zunächt ist daran zu erinnern, dass die Allantois ein Auslänfer des Enddarms ist und dass also von vorne herein eine Kommunikation zwischen den zwei Organen, Enddarm und Blase (allantois) existiert. Bis zur fünften Woche des fötalen Lebens bleibt es so bestehen, dann aber bildet sich normaler Weise eine Trennung zwischen Blase und Enddarm aus.

Beim weiblichen Geschlecht laufen dann noch die Müller'schen Gänge dazwischen, sodass eine Einmündung des rectum in die Blase bei kleinen Mädchen sehr selten ist.

Schiebt sich nun zwischen die Kommunikation des Darmes mit der Blase das normale septum ein, ohne aber zur vollständigen Entwickelung zu gelangen, d. h. ganz nach unten zu wachsen, so wird zwar die kommunizierende Stelle tiefer verlegt, aber der After doch nicht an normaler Stelle gebildet. Das bedingt beim weiblichen Geschlecht eine Einmündung in die vagina, also den anus vaginalis, noch weiter abwärts den anus vulvalis oder vestibularis, richtiger anus urogenitalis genannt, weil hier die Mündung in den sinus urogenitalis stattfindet."

Wie denn die Aftermündung, von der der Autor selber sagt, dass sie in den sinus urogenitalis mündet, einen Zusammenhang mit den sich so viel später entwickelnden und diese Gegend erreichenden Müller'schen Gängen bekommt, davon ist nichts zu lesen.

Ich bin der Ansicht, dass durch die Thatsache einer im frühen Embryonalleben bestehende Kommunikation zwischen Darm und allantois wohl ein anus vesicalis persistieren kann, jedoch niemals eine Einmündung des Rectums in die vagina.

Schröder in seinem Lehrbuch stellt das Vorkommen eines anus vaginalis in Abrede, während Ahlfeld das Vorkommen bestätigt und Schröder's Einwände nur für gewisse Fälle gelten lassen will.

Neugebauer beschreibt kürzlich einen Fall von Verdoppelung der Genitalien, die eine Verdoppelung ist ein anus vestibularis. Zur embryologischen Erklärung citiert er die Arbeit von Pincus.

In dem Citat kommt auch die Stelle vor, in der Pincus eine neue Bezeichnung für atresia ani vestibularis und atresia vaginalis aus sprachlichen Gründen eingeführt haben will. Es soll anstatt dessen anus praeternaturalis vestibularis und anus praeternaturalis vaginalis gesagt werden. Da Neugebauer diese Stellen zur Erläuterung seines Falles heranzieht, darf ich wohl annehmen, dass auch dieser Autor der Ansicht ist, es gäbe einen anus vaginalis als embryonale Hemmungsbildung, was ja Pincus in seiner Arbeit durch eine embryologische Betrachtung zu begründen sucht. Und wer sich die Mühe geben wollte, noch weiter zu suchen, würde in vielen Lehrbüchern diese Auffassung noch vertreten finden, bis in die neueste Zeit. Ganz sehe ich

hier ab von den zahlreichen Publikationen und Monographien, die sich mit diesem Gegenstand befassen, mit der Arbeit von Pincus muss ich mich jedoch hier noch beschäftigen, weil, wie schon oben erwähnt, dieser Autor seine Ansicht embryologisch zu begründen sucht.

Zunächst sei noch auf eine Konsequenz dieser irrigen Auffassung hingewiesen.

In Hegar und Kaltenbach, Gynäkologische Operationen, 4. Auflage 1897, finden wir als „den Gynäkologen allein interessierend" die Operation des anus vaginalis nach Dieffenbach beschrieben. Als das Ziel derartiger Operationen giebt Esmarch in einem Aufsatze, der aus dem Jahre 1887 stammmt, an: „Auch bei abnormer Ausmündung des Mastdarms in die Blase, Harnröhre oder Scheide soll danach gestrebt werden, nicht nur den After an seiner normalen Stelle anzulegen, sondern auch die übrigen Verhältnisse so zu gestalten, dass sie den normalen so ähnlich werden wie möglich."

Wenn man daher der Ansicht ist, die Ausmündung des Rectums in die Scheide stelle nicht die Rectalmündung an falscher Stelle, sondern eine Mastdarm-Scheidenfistel, gleichviel auf welcher Grundlage man sich dieselbe entstanden denkt, dar, so muss man die Dieffenbach'sche Operation im Esmarch'schen Sinne für einen Fehler halten, weil sie nicht die Aftermündung lediglich in ihrer Lage korrigiert, sondern weil sie eine Oeffnung des Mastdarms nach der Scheide, also eine Fistelöffnung, durch eine Operation an eine Stelle zerrt, wo sie nicht hingehört.

Ich bin vielmehr der Ansicht, dass es sich in solchen Fällen nur darum handeln muss, an der normalen Stelle durch Haut, Damm- und Darmwand eine Kommunikatien zu schaffen, die die Zwecke eines normalen Afters übernehmen soll, gleichgiltig mit oder ohne operative Verschliessung der Fistel. Eine solche Operation ist auch von Hohenegg bereits mit Glück ausgeführt, welcher sowohl das rectum vom Damm aus, wie vom Kreuzbein aus aufsuchte und mit der Haut nach Art der Hämorrhoiden-Operation vereinigte.

Doch ich bin mir nun bewusst, diese Ansicht, es gäbe einen anus vaginalis als Hemmungsbildung auf embryologischem Wege, widerlegen zu müssen.

Nachdem sich aus der ursprünglich flachen embryonalen Anlage durch eine Art von Abfaltung der eigentliche Embryo herausgehoben hat, schneiden sowohl am Kopf- wie am Fussende je eine hufeisenförmige

Falte ein. Born schildert diese Entwicklung, indem er einen Vergleich zur Hilfe nimmt, in folgender Weise: „Wenn man den Prozess, der sich durch die Bildung der Kopf- und Schwanzfalte abspielt, an einem flach ausgebreiteten Tuche dadurch nachahmt, dass man die Hand unter dasselbe schiebt und das Tuch unter der Spitze umfaltet oder einschlägt, so überzeugt man sich leicht, dass die Spitze der Hand in einem blinden Röhrenstück steckt. Genau so bildet sich bei der Abfaltung des Embryo aus der Keimhaut am vorderen (Kopf) und hinteren (Schwanz) Ende je ein blindes Röhrenstück, der Kopfdarm und der Enddarm.“ Am Kopfdarm, wie am Enddarm, dessen Entwicklung uns von nun an allein angeht, befindet sich eine Stelle, wo das Entoderm und das Ektoderm dicht aneinander liegen, sodass nur eine Membran, die sog. entodermale Kloake (Born) von der ektodermalen d h. von einer seichten oft fehlenden Einsenkung des Ektoderms scheidet. Diese Stelle liegt an der ventralen Seite der Faltung.

Die Membran wird von den meisten Autoren (Köllicker, Strahl u. s. w.) als Aftermembran bezeichnet. Retterer, dem sich Born anschliesst, nennt dieselbe besser Kloakenmembran, denn sie schliesst ja nicht nur den eigentlichen After, sondern die gesamte Kloake, die innere natürlich nur, nach aussen ab. Die entodermale Kloake ist nach Born ein Teil des Enddarms. Nagel schliesst sich, indem er seine ursprüngliche Ansicht, es gäbe nur eine Kloake, in die hinten der Darm und vorn der sinus urogenitalis oder canalis urogenitalis (Rathke) münden, etwas modifiziert, diesen Born'schen Anschauungen an. In diese Kloake münden schon zu einer sehr frühen Zeit des Embryonallebens die Wolff'schen Gänge. Nach Nagel kommt diese Mündung bei der Beschreibung der Kloakengrube garnicht in Betracht, „weil dieselbe sich zu hoch oben in den sinus urogenitalis öffnet.“ „Dasselbe“, fährt er fort, „ist auch dann der Fall, wenn die Müller'schen Gänge den Wolff'schen entlang so bald herangewachsen sind, dass sie den canalis urogenitalis erreicht haben (bei Embryonen bei 25 mm Länge) und also jetzt einen Geschlechtsstrang bilden, denn auch jetzt liegt die hügelförmige Einmündung des Geschlechtsstranges so hoch an der hinteren Wand des canalis urogenitalis, dass weder die Müller'schen noch die Wolff'schen Gänge irgend einen Anteil an der erwähnten Kloake haben. Es münden also auf dieser Entwickelungsstufe nur zwei Kanäle, der Darm und der canalis urogenitalis in die Grube ein,

welche, wenn man die Verhältnisse beim Erwachsenen zum Vergleich heranzieht, von dem hinteren Rande des anus bis zum vorderen Rande der Urethralmündung (bezw. bis zum frenulum clitoridis) reichen würde. Das septum zwischen sinus urogenitalis und rectum hat auf dieser Entwickelungsstufe bereits eine Dicke von 0,3 mm."

Ich will nun im Folgenden wesentlich der KEIBEL'schen Darstellung folgen. Die Polemik NAGEL's gegen KEIBEL, insbesondere die Zweifel, die er in den Wert seines Materials setzt, betreffen nur unwesentliche Punkte, insbesondere den, ob die Kloake zweiteilig sei (durch die Kloakenmembran) oder nicht, und berühren die Entwicklung der in die Kloake mündenden Organe nicht in erheblicher Weise. Auch hat ja NAGEL diese Ansicht von der „einen" Kloake auf BORN's Arbeit hin teilweise geändert.

Wertvoll erschien es mir, dass KEIBEL zu seinen mustergiltigen Darstellungen menschliche Embryonen benutzen konnte und zwar, was für die Exaktheit und Vollständigkeit seiner Forschungen besonders wertvoll ist, auch ganz junge Embryonen, wie sie dem Forscher selten zu Händen kommen. Die Serie der Embryonen beginnt mit einem von 3 mm Länge, der von einem Mädchen stammt, welches sich 14 Tage nach Aufhören der letzten Regel ertränkt hatte. Wenn man also annimmt, dass der befruchtende Beischlaf kurz vor Eintreten oder kurz nach Aufhören der letzten Menstruation stattgefunden hat, so würde sich für den Embryo ein Alter von ungefähr 14—18 Tagen ergeben.

Die Serie endigt mit einem Embryo von 25 mm Länge, d. h. in einem Alter von $8^1/_2$ Wochen (HIss'sche Normallänge).

Die Zeichnungen stammen von Plattenmodellen nach der BORN'schen Methode und übertreffen an Anschaulichkeit bei weitem alle übrigen Darstellungen, die mir zur Verfügung standen. Ich gebe aus der Reihe dieser Abbildungen nur einige wieder, soweit diese für meine Zwecke in Betracht kommen, empfehle aber zur näheren Information die KEIBEL'sche Arbeit im Original zu lesen.

Beschreibung der Abbildungen.

Fig. 1 (Tafel III Fig. 1 bei Keibel).

Embryo von 3 mm Länge, Alter 14—18 Tage.

In diesem frühesten Stadium finden wir zunächst, dass die entodermale Kloake ausserordentlich gross ist, ventralwärts mündet der Allantoisgang, dorsal der Darm. Caudalwärts hat die Kloake einen Fortsatz: den beginnenden Schwanzdarm. Die Wolff'schen Gänge haben die Kloake noch nicht erreicht. Die Kloakenmembran ist sehr lang und besonders an ihrem unteren Ende sehr dick. Von oben herab schiebt sich zwischen die allantois und den Darm das Coelom ein. Das Modell soll die Kommunikation des Darms mit der allantois durch die Kloake darstellen. Von den Müller'schen Gängen nichts zu entdecken.

Fig. 2 (Tafel III Fig. 3 a bei Keibel).

Embryo von 4,2 mm Länge, Alter circa 23 Tage.

Was zunächst ins Auge fällt, ist dass die Wolff'schen Gänge sich inzwischen bis zur Einmündung in die Kloake ausgewachsen haben und in den Teil münden, der später zum sinus urogenitalis wird. Der Schwanzdarm ist noch weiter nach unten gewachsen, die Müller'schen Gänge sind noch nicht aufgetreten. Die Wolff'schen Gänge münden sehr weit caudal- und ventralwärts, was noch besser auf Fig. 2 *a* (Tafel IV 3 *b* bei Keibel) zu sehen ist.

Fig. 3 (Tafel IV Fig. 7 bei Keibel).

Embryo von 14 mm Länge, Alter 36—37 Tage.

Die Figur giebt eine gute Uebersicht über die Ableitungswege beim Embryo, wir sehen, dass der Primitiv-Damm schon gebildet ist, das übrige ergiebt sich von selbst aus den Bezeichnungen an der Figur.

Fig. 4 (Tafel V Fig. 16 bei Keibel)

giebt dieses Verhältnis im Profil wieder. Ich füge diese Profilzeichnung darum hinzu, weil es mir von Wert ist, nachzuweisen, dass der primitive Damm schon jetzt gebildet ist, während die Müller'schen Gänge noch nicht sichtbar sind. Eine Abgrenzung zwischen sinus urogenitalis und

Harnblase ist noch nicht vorhanden, im Grenzgebiet münden etwa auf gleicher Höhe die WOLFF'schen Gänge und die Ureteren. Das Coelom reicht jetzt weit caudalwärts über die Einmündungsstelle der WOLFF'schen Gänge hinab und zwar reicht das laterale Coelom weiter caudal als das Coelom, welches sich ventral von dem Darm, zwischen Darm und Blase in die mediane Sagittal-Ebene vorschiebt.

Fig. 5 (Tafel IV Fig. 9 bei Keibel).

Embryo von 29 mm Länge, Alter 8½—9 Wochen, weiblichen Geschlechts.

Der Geschlechtsstrang ist ziemlich lang, die MÜLLER'schen Gänge haben den sinus urogenitalis erreicht und wölben die dorsale Wand des sinus urogenitalis zu einem kräftigen Wulst, dem MÜLLER'schen Hügel vor. Der sinus urogenitalis ist noch sehr lang und der MÜLLER'sche Hügel, an dessen Stelle der Hymen entsteht, liegt so weit oben, dass man es versteht, wie Autoren zunächst der Gedanke kommen konnte, dass die vagina aus dem sinus urogenitalis entsteht. Der Darm hat sich mit dem von aussen sich einwölbenden Ektodermtrichter verbunden (noch blind). Wir sehen, dass die Excavatio vesico-uterina noch ziemlich flach ist, dass dagegen die Excavatio recto-uterina, der Douglas, weit caudalwärts reicht, und zwar bis unter das Gebiet des MÜLLER'schen Hügels hinab.

Während dieser Darstellung sind es eine Anzahl von Organen, deren Entwicklung und Bestimmung uns besonders interessieren. Ueber ihre Entstehung und ihr Schicksal im späteren Leben herrschte bis vor kurzem unter den Autoren (Embryologen) noch keine völlige Uebereinstimmung. Zunächst ist die Frage zu lösen, was wird von diesen Organen zur späteren Harnblase, was wird zur urethra, was zur Scheide und Gebärmutter und was zum Mastdarm? Denn die Beziehungen, welche diese Organe im embryonalen Leben zu einander haben, sollen uns ja aufklären über die in Frage kommenden Missbildungen.

Die Beziehung der Kloake zur allantois und zum sinus urogenitalis soll uns Aufklärung geben über die Möglichkeit einer Einmündung des rectums in die Blase oder vulva = anus vesicalis und vulvalis. Die Beziehungen des Rectums zu den MÜLLER'schen Gängen sollen uns den anus vaginalis deuten und die Beziehungen der MÜLLER'schen Gänge zur allantois und dem sinus urogenitalis kommen in Frage, wenn wir

Kommunikationen zwischen der Blase und der urethra einerseits und der Scheide andererseits vor uns haben.

Köllicker sagt in seinem Lehrbuch nur kurz: „Die Harnblase entsteht aus dem urachus oder dem Stiele der allantois.“

v. Michalkowicz ist derselben Ansicht: „Aus der Uebergangsstufe (seiner Zeichnungen) ist zu ersehen, dass die Höhle des Allantoisstieles sich in dem bogenförmig nach vorwärts gewendeten Urogenital-Kanal umgebildet hat.“

Der Autor ist also der Ansicht, dass der canalis oder sinus urogenitalis aus dem Allantoisstiel entsteht, daraus würde folgern, dass die aus dem oberen Teil des canalis urogenitalis wenigstens teilweise entstehende Blase im Grunde genommen aus der allantois entstanden ist. Bischoff sagt in seiner Entwicklungsgeschichte der Säugetiere und des Menschen: „Der innerhalb (des Embryo) gelegene Teil (der allantois) hat dann (nach Bildung der Bauchdecken) anfangs eine längliche cylindrische Gestalt und zieht sich vom Darm bis zum Nabel hin. Allein auch von diesen entwickelt sich nur das untere Stück weiter, dehnt sich aus, verdickt seine Wandung, lässt später eine Muskel- und Schleimhaut unterscheiden, kurz, wird zur Harnblase.“

Die Anschauungen dieser Autoren sind dann weiter in einer Anzahl von Publikationen kritiklos übernommen, deren Aufzählung ich unterlasse.

Nach Lieberkühn und Keibel entsteht die Blase aus der ventralen Ausbuchtung des unteren Darmabschnittes. Keibel fasst dies in folgenden Worten zusammen: „Danach entsteht die Harnblase nicht aus dem Allantoisstiel, sondern ebenso, wie das schon von manchen älteren Autoren für den sinus urogenitalis angegeben wird, aus dem ventralen Teile der Cloake. In welcher Weise die Aufteilung der Cloake vor sich geht, das ist wieder eine Frage, die schon seit langer Zeit die Gemüter der Embryologen bewegt hat. Neuerdings haben besonders Retterer und Tourneux in dieser Sache das Wort ergriffen. Tourneux lässt die Aufteilung der Cloake dadurch vor sich gehen, dass eine frontale Scheidewand cranio-caudalwärts vorwächst, während Retterer, wie schon Rathke angenommen hatte, zwei laterale Falten beschreibt, welche durch coulissenartiges Vortreten und Vereinigung in der Mitte die Aufteilung der Cloake bewirken.“

Ich kann mich nur der Ansicht dieser beiden letzten Autoren anschliessen. Einmal, weil sie auch durch einen mir vor allen

competenten Autor, durch Hertwig vertreten wird, und zweitens, weil die beobachteten Missbildungen für dieselbe sprechen.

Entstünde die Blase aus dem Allantoisstiele oder aus der allantois, so wären die mit Sicherheit beobachteten Fälle von anus vesicalis in keiner Weise zu deuten, und ich glaube, dass hier die klinisch-anatomischen Beobachtungen das entscheidende Wort zu sprechen haben. Die Entstehung des anus vesicalis beruht also auf einer Hemmungsbildung und entspricht einer Stufe der Entwicklung, wo die Blase noch nicht gebildet war, d. h. also einem Alter des Embryo von ungefähr 20 Tagen.

Ob ein anus vesicalis nur bei dem Persistieren von zwei Müller'schen Gängen entstehen kann, oder ob dies auch möglich ist bei einfachem Genital-Schlauch, wird später besprochen werden. Die embryologische Erklärung ist folgende: Das von oben sich hereinschiebende Coelom vermag die Uebergangsstelle *x* (Fig. 1) nicht zum Verschwinden zu bringen; die spätere Entwicklung des septum douglasii, das sich coulissenartig von der Seite in die entodermale Kloake schiebt und diese in einen ventralen und einen dorsalen Abschnitt teilt, die Entwicklung der Müller'schen Gänge, die wesentlich nach Nagel dem Verlauf der Wolf'schen Gänge folgen, können das Persistieren einer Kommunikation zwischen rectum und sinus urogenitalis-Blase nicht hindern. War doch ausdrücklich bemerkt in Fig. 2*a*, dass die Wolff'schen Gänge weit caudal und ventral in die Kloake münden. Wenn wir den Verlauf dieser Wolff'schen Gänge auch für die Richtung der Müller'schen Gänge als massgebend erachten, so würde sich ein anus vesicalis als Kommunikation des Rectums mit der Blase, bezw. der urethra sehr wohl dadurch erklären lassen, dass in dem Falle, wenn die Müller'schen Gänge getrennt den sinus urogenitalis erreichen, bei ihrem ferneren Wachstum ein Stück des sinus urogenitalis als schlauchartiges Gebilde vom rectum zur Blase führend bestehen bleibt (Fig. 6, Fig. 6*a*, Fig. 6*b*).

Andererseits wäre bei einfachem Genitalschlauch das Persistieren einer Kommunikation zwischen rectum und Blase dadurch zu erklären, dass die bereits vereinigten Müller'schen Gänge die hintere Wand des sinus urogenitalis eindrücken und dass rechts oder links von ihnen wiederum ein schlauchartiges Stück der ehemaligen Kloake nicht oblitteriert wird. Bedingung für diese Annahme ist nur die, dass bei

doppeltem Genitalschlauch die Mündung dieser Kommunikation mehr in der Medianlinie, bei einfachem Genitalschlauch an der oder den Seiten der Blase statt hat (Fig. 7, Fig. 7*a*, Fig. 7*b*).

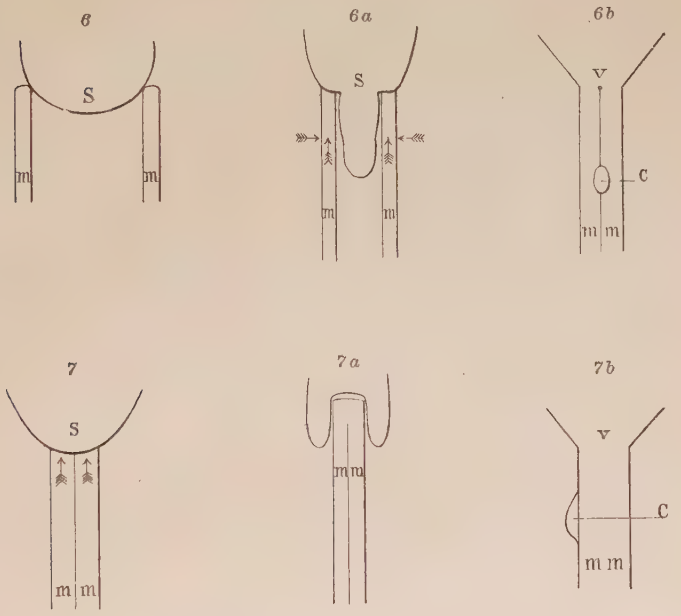

s = sinus urogenitalis
v = vulva
mm = Müllersche Gänge
c = Communicatio recto-vesicalis
↑↑ = Wachsen der Müller'schen Gänge.
⇉ = Entstehen des Dammes (coulissenartig).

Es handelt sich also um die Kommunikation des Darms mit der Blase durch einen Rest der Kloake.

Wenn somit embryologische Erklärung für die Existenz eines anus vesicalis als eine völlig ausreichende zu bezeichnen ist, so bleibt es immer unklar, wie ein anus vaginalis ohne Zerstörungsvorgänge entstehen kann.

Diese Auffassung wäre nur dann gerechtfertigt, wenn, wie schon oben erwähnt, das untere Drittel der Scheide aus dem sinus urogenitalis entstünde. Dieser Annahme widerspricht jedoch die wohl eines Beleges nicht bedürfende Thatsache, dass wohl Fälle von septum vaginae, aber noch niemals solche von septum vestibuli vorgekommen sind.

Wo die Müller'schen Gänge an den sinus urogenitalis heranstossen und seine dorsale Wand hervorwölben, da entsteht der Hymen, und da ist der introitus vaginae. Wie entgegengesetzte Anschauungen überhaupt entstehen konnten (Tourneux, Nagel u. a.), lediglich auf theoretisch embryologischen Betrachtungen, ist um so unbegreiflicher, als schon ältere Autoren, unter ihnen Kussmaul, bereits im Jahre 1859 auf das Entstehen der Scheide aus einer doppelten Anlage hingewiesen und durch diese embryologische Betrachtung das Vorkommen eines septum vaginae erklärt hatten.

Es hätte nur eines Rückschlusses bedurft, um die Embryologen vor diesem Irrtum zu bewahren.

Wenn also, was nach der Uebereinstimmung der embryologischen Forschungen mit den klinischen Thatsachen als bewiesen angenommen werden darf, die Scheide lediglich aus den Müller'schen Gängen entsteht und dort endigt, wo der Hymen sich befindet, so kann ein anus vaginalis nur durch einen pathologischen Prozess erklärt werden, entstanden aus einer ganz oder teilweise erhaltenen Communicatio recto-vesicalis = Kloakenrest. Denn zu einer Zeit, wo die Müller'schen Gänge sich zur vagina umwandeln, ja auch schon zu der Zeit, wo sie den sinus urogenitalis erreichen, mündet das rectum längst in die Kloake ein und eine Kommunikation ist nur durch Vermittlung dieses Organs möglich. Existiert nun wirklich eine Kommunikation, so ist sie nur dadurch zu erklären, dass man entweder die „geheimnissvolle fötale Entzündung" (Born) als Ursache annimmt, oder ein Zerplatzen der zwischen diesen Kloakenresten (ganz oder teilweise erhaltene Communicatio recto-vesicalis) und der durch sie am normalen Wachstum verhinderten Scheide bestehenden Scheidewand.

Oft ist die Annahme zulässig, dass es nicht die andrängenden Mekoniummassen, sondern die Sonde des Explorateurs gewesen ist, welche diese Kommunikation geschaffen hat. Ich habe in keiner der mir zur Verfügung stehenden Beobachtungen von anus vaginalis auf diese hochwichtige, meistens in der Anamnese enthaltene Thatsache Rücksicht nehmen sehen.

Wie ich schon oben erwähnte, versucht Pincus in seiner oft herangezogenen Publikation den anus vaginalis entwicklungsgeschichtlich zu erklären, seine Ausführungen sind mir zum Teil unklar und ich bin

genötigt, auf seine Arbeit darum näher einzugehen, weil erst vor wenigen Wochen Neugebauer sich auf sie gestützt hat.

Pincus sagt auf Seite 754: „In unserem Falle (den von ihm beschriebenen) handelt es sich also thatsächlich um den sehr seltenen Befund eines anus praeter-naturalis vaginalis neben einem gleichzeitigen anus praeter-naturalis vestibularis. Wenn auch bis jetzt nur wenig Fälle bekannt geworden sind, bei denen neben normaler Afteröffnung eine Kommunikation zwischen vagina und rectum vorhanden war, so ist doch dadurch der Beweis geliefert, dass eine solche Kommunikation möglich ist (cf. z. B. Joseph). Es ist daher auffallend, dass Schröder selbst noch in der 6. Auflage seines Handbuches das Vorkommen einer Einmündung des rectum in die vagina nicht zugiebt. Im Allgemeinen trifft er damit allerdings das richtige, es handelt sich thatsächlich, soweit ich die Publikation kennen lernte, um den persistierenden sinus urogenitalis, aber in einer Anzahl besteht Kommunikation mit der vagina. Ob aber die ganze hintere Vaginalwand fehlen kann, sodass die portio vag. uteri in den Mastdarm hineinschaut, ist mehr wie fraglich. Wenn von einem anus praeternaturalis vaginalis die Rede sein soll, so muss es sich wirklich um eine Analöffnung in der Vaginalwand, d. h. oberhalb eines vorhandenen Hymen handeln. Im Falle der Hymen fehlt, ist es wohl kaum nachzuweisen, ob entwicklungsgeschichtlich der als Scheide bedeutete Hohlgang den Müller'schen Canälen oder der allantois angehört. Der anus pr. nat. vestibularis, um den handelt es sich z. B. bei Abel, Osterloh, Himmelfarb, Piering u. a. wird immer wieder verwechselt mit dem an. pr. vaginalis."

Dass ich bei Durchsicht der Litteratur zu der Ueberzeugung gekommen bin, es bestehe eine Verwirrung in Bezug auf den Sprachgebrauch, habe ich oben bereits erörtert, ich bestreite aber, dass Pincus in seinen sonstigen Ausführungen eine überzeugende Wirkung erzielt. Er fährt fort auf Seite 760, nachdem er die Entstehung des anus vestibularis entwicklungsgeschichtlich erklärt hat: „Die Entstehung des a. pr. vaginalis ist mithin komplizierter. Wenn bei der normalen Scheidung der allantois vom Mastdarm das sich senkende septum uracho-rectale den Mastdarm nicht nach hinten verdrängt, so entsteht die cloaka genitalis. Treten das septum und mit ihm die in ihm enthaltenen, zur vagina verschmolzenen Müller'schen Gänge tiefer zwischen

Mastdarm und allantois, bis unterhalb der Rectummündung und kommt dann im fünften Monat das schnelle Längenwachstum der vagina gleichzeitig durch Querfaltung der Schleimhaut der Hymen zur Entwicklung, so haben wir es mit wirklichem a. pr. vaginalis zu thun. Bei entwickeltem Hymen, oder bei Hymenalandeutung handelt es sich also um vagina, worauf ich Gewicht lege.

Einfacher gestaltet sich die ätiologische Erklärung der oberhalb des Hymen in der hinteren Vaginalwand gefundenen Kommunikationsöffnung mit dem Mastdarm, wenn wir fötale Entzündungsvorgänge geltend machen. Auch in diesem Falle können wir noch von a. pr. vaginalis sprechen, denn auch in der Litteratur findet sich dieses ätiologische Moment verzeichnet. Meistens wird es sich wohl analoga zum a. pr. vesicalis beim männlichen Geschlecht, wie schon erwähnt, handeln, meistens auch wohl kaum um wirkliche vagina mit vorhandenem Hymen, oder dessen Andeutung. Wenigstens lassen z. B. die Fälle von Wolff, Groft, Busch, Heppner u. a., bei denen es sich um Kommunikationen von rectum und vagina handeln soll, meiner Ansicht nach die Frage offen, ob es sich nicht um Persistenz des sinus urogenitalis, also Kloakenbildung handelt. Im Wolff'schen Falle liegen kompliziertere Verhältnisse vor, die Missbildung gehört entwicklungsgeschichtlich einer früheren Periode an. Das mit atresia ani completa geborene Mädchen starb nach nicht gelungener Operation eines künstlichen Afters. Die Sektion ergab: Doppelter uterus und doppelte vagina, deren eine (die linke) blind endigt, deren andere aus einer Verbindung mit der urethra auch eine enge gangförmige Kommunikation mit dem rectum darbot, die für Mekonium durchgängig war. Doch ich will, um nicht zu weitläufig zu werden, nicht näher auf derartige Verhältnisse eingehen".

Gegenüber diesem und anderen Fällen von sicher beobachteten am Präparat demonstrierten Verbindungen des Rectums mit der vagina liegt mir nunmehr die Pflicht ob, meine zunächst auf embryologischer Grundlage aufgestellten Behauptungen aufrecht zu erhalten.

Die Angabe, welche Pincus über den Wolff'schen Fall macht, war mir ebenso unverständlich, wie seine embryologischen Ausführungen.

Ich machte mir darum den Fall im Original zugängig und war überrascht, dort freilich eine andere Deutung und eine Bestätigung meiner Ansichten zu finden. Wolff hat den Fall durch drei sehr instruktive Figuren sehr anschaulich dargestellt, nur sind die Schlüsse

falsch, die er daraus folgert, es handelt sich nach Wolff und Pincus um eine congenitale Mündung des Afters in die Scheide, während der After an der natürlichen Stelle fehlt. Wir wollen sehen, ob dies zutreffend ist.

Wolff sagt in seiner Dissertation, nachdem er zunächst die Anamnese gegeben hat: „In ano nec sulcum nec procidentiam vidimus; neque vagiente puella finis recti nascenti fere tumore vel alia ratione inveniri potuit. Etiam vagina operta erat; extrema autem genitalia, labia majora et minora atque clitoris ad normam erant formata: atrium quoque urethrae suo loco repertum attamen sub ea nymphae coaluerant. Ex urethra urina profluxit, quae primum mekonio permixta, deinde vero purior compareret, quamquam colore aquam non prorsus aequaret. Specillo sine negotio vesicam urinariam attigimus, in qua tamen fieri non potuit, ut coniunctio, quae haud dubie ad rectum pertineret, inesse pro certo affirmaretur. Deorsum adversumque et in perineo et eo loco, ubi atresia labiorum exstiterat, capitulum expectatorii in urethram immissi per molliores partes manu tentari potuit, quum premeremus".

Auf diese „quum premeremus" lege ich besonderen Wert.

Die Sondierung erweckte den Eindruck, als ob die Sonde sich in einer grossen Cyste befände, es wurde die Diagnose auf Kommunikation des Rectums mit der Blase und defectus vaginae et uteri gestellt. Im späteren Verlauf wurde diese Diagnose wieder zweifelhaft „imprimis vero quod postea (d. h. nach der Sondierung) non amplius quidquam mekonii per urethram effluxerit".

Das Kind wurde operiert (am perinäum) und starb.

Aus dem Sektions-Protokoll sei folgendes wiedergegeben: „In urethra, quae longa est 1' 8" ab orificio vesicali aperturam videmus, ex qua canalis pennae corvinae similis in vaginam ducit, ostium eius canalis in vagina cinctum est tunica pituitaria vel potius in foveam ducit, intra quam aliud quoddam atrium reperitur, ex quo specillum in rectum venit. Fovea et utraque eius apertura ad sinistram mediae lineae vaginae est, ostium recti prorsus ad sinstram et ad aversam partem. Rectum non coecum habet exitum sed instar infundibuli in canalem 9" longum abit, quo cum vagina coniunctum est. Ea quidem ratione meconium ex recto in vaginam et ex vagina in urethram profluere potuit. Vagina faecibus, ut videbatur, accumulatis valde extensa cystidem efficit, cui superne portio vaginalis iusto modo absoluta

cum orificio uterino imminet: in profundo ad sinistram et ad aversam partem fovea cum duabus aperturis conspicitur: quae, quum operatione esset aperta, plicas palmatas exhibuit". Links neben dieser vagina lag also noch ein zweiter Blindsack mit Schleim gefüllt = eine zweite Scheide.

Zwischen diesen beiden Scheiden oder vielmehr in dem septum liegt der dünne Kanal, welcher vom rectum in die vagina und von der vagina in die urethra führt. Die Deutung ist klar und geht insbesondere auch aus der Figur und aus der Anamnese hervor. Es ist ausdrücklich gesagt, dass zunächst Mekonium durch die Blase abgegangen sei, noch während der Sondierung war von der später von Mekonium dilatierten vagina nichts zu bemerken. Nach der Sondierung hörte der Abgang von Mekonium durch die Blase auf und dieses sammelte sich in der Scheide an. Ich glaube, es bedarf keiner weiteren Klarlegung der Thatsache, dass vor der Sondierung ein anus vesicalis bestanden hat.

Die Sondierung hat die dünne Wand zwischen der linken Scheide und der Kommunikation zwischen rectum und Blase durchstossen. Dafür spricht ausserdem noch die Lage der Oeffnung, dieselbe liegt, wie aus der Figur 9 und 10 Fall Wolff ersichtlich ist, nahe der vorderen Wand, seitlich. Wie dort die Mündung des Rectums auf anderem als künstlichem Wege hingelangen soll, ist nicht zu erklären.

Wenn ich auch im Folgenden nur auf solche Fälle Rücksicht nehme und als echt anerkenne, wo das Vorkommen einer Mündung des Darmes in die Scheide durch die Sektion erwiesen ist, so geschieht das nicht aus Skepsis, sondern im Interesse der Sache selbst. Auch hier gilt das geflügelte Wort des Geheimrat Wagner: „Die Diagnose ist gut, aber die Autopsie ist mir lieber".

Ich komme zu dem Fall von Olshausen.

Israel hat in seiner Dissertation zwar einen Auszug gegeben, jedoch glaubte ich auch hier nur auf das Original Rücksicht nehmen zu dürfen. Es handelt sich um einen völligen Mangel der äusseren Genitalien; nur von der Analöffnung war in der seichten rima eine Andeutung vorhanden, also atresia ani et urethrae.

Das Kind war totgeboren, weil ein ausserordentlich dicker Leib ein Geburtshindernis abgab, auch ein Anstechen des Abdomens verminderte den Leibesumfang nicht. „Als Ursache der grossen Aus-

dehnung des Leibes zeigten sich nach Entfernung der Exudate (Folgen einer diffusen Peritonitis), welche die Orientierung hinderten, drei mit Flüssigkeit gefüllte Säcke. Der kleinste von ihnen, von kugeliger Gestalt, lag dicht hinter der Schambeinfuge in der Mittellinie und wies sich sehr bald als die Harnblase aus. Dieselbe mochte im gefüllten Zustande etwa die Grösse einer kleinen Faust haben". . . . . „Hinter dieser Geschwulst, ebenfalls in der Mittellinie des Leibes lag eine zweite cystische Geschwulst, welche erheblich grösser als die Harnblase und wie diese von kugeliger Gestalt war. Dieselbe enthielt eine fast klare farblose Flüssigkeit, dieselbe reagierte neutral, war fadenziehend mit weissen Flocken, welche wesentlich aus Plattenepithel und Schleimkörperchen bestanden. Im Filtrat grosser Gehalt an Mucin und Spuren von Harnsäure, kein Harnstoff (die als Harnblase angesprochene Geschwulst hatte sicher Urin enthalten). Die letzterwähnte Blase war der durch Urin ausgedehnte uterus.

Die dritte Geschwulst, welche dem Leibe wesentlich seine Ausdehnung gab, war weit grösser als beide anderen Geschwülste zusammen, lag links im Leibe und erstreckte sich hier vom Hypochondrium abwärts bis ins kleine Becken hinein. Es war, wie man erst nach längerer Untersuchung erkannte, der enorm ausgedehnte, links gelegene Abschnitt des Dickdarms. Sein Inhalt war eine dickflüssige, zum Teil aber auch ziemlich dünne Masse von gelber und grauer Farbe, ein Gemisch von Mekonium und Harn". . . . . „Die stark ausgedehnte Blase spitzt sich nach unten zum normalen Blasenhals zu und an normaler Stelle zeigt sich das orificium internum urethrae. Die in dasselbe gebrachte Sonde führt nicht in die Richtung gegen das verschlossene orificium externum, sondern nach hinten und mündet nach einem Verlaufe von fast 1,5 cm Länge in den ausgedehnten uterus. Dieser Kanal zeigt sehr dicke Wandungen und verhält sich makroskopisch, ganz genau wie eine urethra". . . . . „Der uterus bildet die zweite der oben genannten cystischen Geschwülste. Die Höhlung ist 10 cm lang und 7 cm breit. Seine Wandung ist viel dünner als die der Harnblase, höchstens 1 mm dick. Nur der fundus ist erheblich dicker; er ist von der Dilatation am wenigsten betroffen, sodass die dort einmündenden Tuben mit ihren orificia uterina nur $1^1/_2$ cm von einander abstehen. Die starke Ausdehnung des uterus hat übrigens die feinen Falten der Schleimhaut nicht zum verstreichen bringen können.

Nach unten wird die Uterushöhle trichterförmig zugespitzt und führt dieser Trichter nach vorn in den beschriebenen Kanal von $1^1/_2$ cm Länge und durch diesen in die Harnblase; nach hinten gerichtet führt die Sonde jedoch durch einen anderen engen Kanal von dem Trichter aus in das ausgedehnte rectum. Von einer vagina ist also nichts vorhanden, wenn nicht etwa der mit Harn gefüllte Sack in seinem unteren Teile von der vagina gebildet worden ist . . . . .“ „Der Dickdarm zeigt folgende Verhältnisse, er ist auf ganz unglaubliche Weise in seiner unteren Hälfte ausgedehnt. Nach unten endigt der Darm in der Höhe des Blasenhalses, indem er ziemlich schnell in eine konische Verengung ausläuft. Im Grunde der letzteren führt, wie schon oben erwähnt, ein höchstens 1 cm langer Kanal in das untere Ende des dilatierten uterus, dicht neben jener Oeffnung, welche ebenfalls hier in die Blase führt. Der kurze, zwischen rectum und Blase befindliche Kanal zeigt noch die Eigentümlichkeit einer kleinen Klappe, welche genau wie eine Herzklappe geformt zunächst der Mündung nach dem Darme zu, an der vorderen (oberen) Wand des Kanals sitzt und mit ihrem freien Ende nach der Uterusseite sieht.

Nach oben hin geht der dilatierte Teil des Darmkanals plötzlich in den nicht dilatierten über. Diese Stelle des plötzlichen Aufhörens der Dilatation entspricht ungefähr der zweiten Flexur des Colon im linken Epigastrium“.

Es erscheint mir zunächst von Wichtigkeit, dass die Blase Urin und der Darm ein Gemisch von Urin und Mekonium enthielten. Der Inhalt des Uterus ist sicher nicht Urin gewesen, so dass a priori nur eine Kommunikation zwischen Darm und Blase bestanden haben kann. Ob dieser mittelste Sack uterus allein, wie Olshausen annimmt, oder uterus und ein Teil der vagina gewesen ist, ist für meine Auffassung gleichgiltig. Da es sich um einen einfachen Genitalschlauch handelt, so muss man annehmen, dass die Müller'schen Gänge zwar geschlossen an die dorsale Wand des sinus urogenitalis herangewachsen sind, dass aber dann eine Wachstumshemmung eingetreten ist, sodass ihr unteres Ende nicht zur Entwickelung kam.

Der coulissenartig sich bildende Damm brachte die Kloake bis auf einen schlauchartigen Kanal zum Schwinden. Es persistierte hier der Teil der Kloake, an den die Müller'schen Gänge heranstossen.

Ob die von Olshausen festgestellte Kommunikation als eine Folge des kolossalen Druckes, welcher bei der Entbindung auf die mit Flüssigkeit gefüllten Säcke wirkte, anzusehen ist oder als eine Folge der als Nebenbefund diagnostierten Peritonitis, lasse ich dahingestellt. Ich neige mich aber zu der Ansicht, dass die Kommunikation mit dem uterus auch eine Folge des Hantierens mit den gefüllten Säcken und des dadurch erzielten hydraulischen Druckes sein kann.

Wenn in diesem Falle bei einfachem Genitalschlauch die Kommunikationsöffnung nicht seitlich am uterus liegt, so ist dies kein Widerspruch mit meinen früheren Ausführungen, denn hier wäre es unverständlich, wie die Oeffnung an die Seite des Genitalschlauches gelangen sollte, weil die Müller'schen Gänge die dorsale Wand des Urogenitalkanals garnicht eingestülpt haben, da sie nicht zur vollständigen Entwickelung gekommen sind.

Es handelt sich hier meiner Ansicht nach um einen anus vesicalis und nach folgender Perforation in den Genitalschlauch auf traumatischem Wege.

Bei dem Fall von Maurer handelt es sich um Folgendes: Bei der durch Drängen und Ileus veranlassten Besichtigung eines neugeborenen Mädchens ergab sich: Aeussere Genitalien von regelmässigem Bau. Orificium urethrae und After fehlen. Mastdarm konnte mit Troicar nicht erreicht werden. Nach vielem Drängen und Erbrechen wird nach 18 Stunden eine Masse Mekonium per vaginam entleert. Diagnose: atresia ani vaginalis oder uteri. Mach 60 Stunden Exitus letalis. Die Sektion ergab: Kolon im ganzen Verlauf erweitert. S-romanum zieht sich mit dem Eintritt in die Beckenhöhle hinter den uterus herab und mündet etwa auf der rechten Seite mitten in denselben ein. Ovarien und Tube linkerseits fehlen. Uterus normal. Von Nieren, Harnleitern und Blase keine Spur vorhanden.

Wie dieser Fall entwicklungsgeschichtlich zu deuten ist, lasse ich hier dahingestellt. Jedenfalls geht aus ihm mit Sicherheit hervor, dass die Kommunikation des Darmes mit dem uterus erst nach 18 Stunden entstanden ist, also nicht kongenitalen, sondern traumatischen Ursprungs ist.

Der Fall von Krieger. Ein neugeborenes Mädchen hatte sich die ersten Tage ruhig verhalten und dann viel geschrieen. Nach Nahrungsaufnahme jedesmal Erbrechen, zuletzt von einer gelblichen

Flüssigkeit. 48 Stunden p. partum: icterus, Leib stark aufgetrieben, schmerzhaft, heftiges Drängen, dem Erbrechen folgt. Operation am Perinäum. Da wurde unter abermaligem heftigen Drängen des Kindes etwas Mekonium durch die Scheide entleert: Es gelang, eine Hohlsonde durch die Scheide ins rectum zu führen und auf dieser Sonde den Blindsack des Rectums zu eröffnen. Sektion: Blase, urethra normal. Das rectum bot allerdings noch eine Verengerung dar, war aber an seiner inneren Fläche durchweg mit Schleimhaut überzogen und eine feine Narbe deutet die Grenze zwischen der heraufgezogenen cutis und der herabgetretenen Rectalschleimhaut an. Oberhalb dieser Narbe ging ein feiner Kanal von unten nach oben und vorn in die Scheide, sodass also durch das Herabsteigen des Rectums die frühere Kommunikation mit der Scheide, wie durch ein Ventil verdeckt war und der Kot an der Oeffnung vorbeigedrängt wurde, ohne diese zu berühren. Nach Spaltung des Rectum gelangte man in eine weite Kloake, in welche die Scheide und der erweiterte Mastdarm einmündeten. Auf der Oberfläche dieser Kloake erschien der Ausgang der Scheide als eine mit rundlichen Wülsten umgebene Oeffnung. Ausserdem war das Gewölbe durch eine frei herabhängende bogenförmige Schleimhautfalte, die schräg von vorn und rechts nach hinten links ging, in zwei ungleiche Hälften geteilt. In jeder dieser Hälften war eine vaginale portio erkennbar und durch jede gelangt man in einen gesonderten uterus.

Es unterliegt keinem Zweifel, dass es sich hier um ähnliches handelt wie im Olshausen'schen Falle, nur dass hier die Müller'schen Gänge noch getrennt den sinus urogenitalis erreicht haben, aber in Folge einer Wachstumstörung die dorsale Wand desselben nicht vorwölben konnten. Auch muss dies zu einer Zeit gewesen sein, wo die Kloake schon sich verkleinert hatte, also bedeutend später, wie bei dem Olshausen'schen Kinde. Dass eine solche zeitliche Differenz wohl möglich ist, beweisen die Beobachtungen des Autoren über die Bildung der Müller'schen Gänge.

Ackeren sah bei einem Embryo von 21 mm Länge die M. G. noch getrennt und blind in der Höhe der Ureteren-Mündung endigen, während die Wolff'schen Gänge den sinus urogenitalis schon erreicht hatten.

Köllicker fand, dass bei einem weiblichen Embryo von $3^1/_2$ Monaten die am Genitalkanal vereinigten M. G. in Höhe der Einmündung der Wolff'schen Gänge blind endigten.

v. Michalkowicz beschreibt ähnliche Beobachtungen und giebt Abbildungen der beweisenden Präparate. Bei einem weiblichen Embryo von 3 cm Länge (9 Wochen) waren die M. G. in der Mitte vereinigt. Distal war nur in drei Schnitten eine Trennung wahrzunehmen. Die distalen Enden lagen blind in Höhe der Einmündung der Wolff'schen Gänge in den sinus urogenitalis. Er giebt als Zeitpunkt des Durchbruchs des Genitalschlauches die Mitte des Fötallebens an.

Fall von Eichmann. Derselbe ist mir leider nicht im Original zugängig, ich möchte ihn aber trotzdem nach der Pincus'schen Darstellung wiedergeben, wenn es sich auch hier um einen anus vesicalis handelt, so erscheint mir derselbe doch zur Erklärung meiner Auffassung wichtig. Wir lesen bei Pincus: „Nur eine einzige Beobachtung von Eichmann liegt vor, wo bei geschlossener mit den Genitalien nicht mehr kommunizierender Blase und einfachem uterus ein anus praeternat. vesicalis bestand, der in der linken Seite der Blase seine Einmündung gehabt haben soll. Es handelt sich um ein 15jähriges Mädchen, das den Koth teilweise unter heftigen Beschwerden durch die urethra entleerte, eine Operation verweigerte und im 17. Jahre starb, ohne menstruiert zu sein. Der Fall steht isoliert da, ist entwickelungsgeschichtlich unverständlich, sodass man Ahlfeld Recht geben muss, wenn er die Möglichkeit zulässt, dass es sich um ein Individium männlichen Geschlechts gehandelt hat."

Nach meinen Ausführungen kann es sich sehr wohl um einen wirklichen anus vesicalis mit Mündung an der Seite gehandelt haben, da dies bei einfachem Genitalschlauch der Fall sein muss und als echte congenitale Hemmungsbildung beim Weibe vorkommen kann.

Ich komme nun noch auf den Fall von Joseph, den Ahlfeld besonders darum erwähnt, weil er für ihn die Einwände Schröder's nicht gelten lassen will, und den ich darum versuchen will, zu erklären. Bei der Sektion eines Mädchens bemerkte man folgendes: After und äussere Geschlechtsteile normal gebildet, durch den kreisrunden Hymen gelangt man in eine wohlgebildete Scheide, die an ihrem oberen Ende wie gewöhnlich die portio vaginalis umfasst. An der hinteren Scheidewand bemerkt man circa 1,5 cm vom introitus vaginae entfernt eine kleinfinger(?) grosse Kuppe, die in eine zweite Scheide führt, welche etwas nach rechts und hinten von der ersten Scheide sich nach oben erstreckte und blind endigt. Diese zweite Scheide kommuniziert durch

eine etwa 2 cm oberhalb des anus gelegene Oeffnung in den Mastdarm. Die Anomalie war zu Lebzeiten des Kindes nicht entdeckt worden. Die Defäkation war immer in normaler Weise erfolgt.

Hierzu habe ich folgendes zu bemerken: Primär anus vesicalis, von dem das obere, zwischen doppelter Scheide und Blase gelegene Stück ganz oblitterierte. Auch die untere Partie zwischen Scheide und Darm oblitterierte teilweise, denn es ist nie Mekonium oder Kot in die blinde vagina gekommen. Ich glaube, dass durch diese Beobachtung nicht einmal der Beweis erbracht ist, es handle sich hier um eine Oeffnung des dorsalen Abschnittes des Recto-Vesicalschlauches in die vagina. Ausserdem, da hier nur von einer Verdoppelung der Scheide und nicht des uterus gesprochen wird, so bleibt nur noch die Möglichkeit bestehen, dass es sich doch um einen Rest der Kloake handelt, besonders, da die andere Scheide als durchaus wohlgebildet bezeichnet wird.

Es mag mit diesen Beispielen genug sein!!

Es ist ungemein schwierig an Sektionsbefunden, die auf Grund abweichender Anschauungen und Auffassungen gemacht sind, eine Theorie beweisen zu wollen.

Um so wichtiger erscheint es, das auf Grund neuerer embryologischer Forschungen gewonnene Resultat: der sog. anus vaginalis stellt ein Kunstprodukt dar und ist nicht congenitalen Ursprungs, objektiv an sich neu bietenden Fällen und Präparaten unter den notwendigen Cautelen zu prüfen.

THESEN.

1. Anus vestibularis und anus vesicalis sind entwicklungsgeschichtlich als reine Hemmungsbildungen aufzufassen; für den anus vaginalis trifft das nicht zu. Es ist darum unlogisch und Irrtum erregend, diese Bezeichnung überhaupt zu gebrauchen. Für die seltenen Fälle, wo eine solche Kommunikation besteht, sind als ätiologisches Moment zunächst Verletzungen heranzuziehen, entstanden durch Druck von Kot oder Urinmassen durch einen Canalis recto-vesicalis gegen die Wand der Scheide. Eine solche Kommunikation ist als Scheiden-Kloakenfistel, ‚fistula cloako-vaginalis' zu bezeichnen.

2. Die DIEFFENBACH'sche Operation beim anus vaginalis ist ein Fehler, weil sie aus abnormen Verhältnissen noch abnormere schafft.

3. Bei der chronischen Obstipation sind Abführmittel nur als Adiuvans zu betrachten und anzuwenden Die Behandlung besteht in Wiederherstellung der Darmthätigkeit durch Anwendung von Massage und Elektrizität bei entsprechender Diät.

Litteratur.

Abel, Fall von angeborenem anus praeternaturalis vestibularis bei einer 20j. Opara. Archiv f. Gyn. 38.

von Ackeren, Beiträge zur Entwickelung der weiblichen Sexualorgane. Zeitschrift für wissensch. Zoologie. 1889, Band 48.

Ahlfeld, Die Missbildungen des Menschen, mit Atlas.

Bednar, Die Krankheiten der Neugeborenen und Säuglinge.

Bischoff, Entwickelungsgeschichte der Säugetiere und des Menschen. 1892.

Billroth und Luecke, Handbuch der Frauenkrankheiten (Zweifel, Krankheiten der weibl. Genitalien). Band 3, 1885.

Born, Entwickelungsgeschichte der Ableitungswege des Urogenitalapparates und des Darmes bei den Säugetieren. Ergebnisse der Anatom. und Entwickelungsgesch. Meckel und Bonnet. 1893, Band 3.

Crofft, Über anus vaginalis. Virchow-Hirsch Jahresberichte. (Busch's Zeitschrift f. Geburtskunde, Band 3.)

Esmarch, Missbildungen des Mastdarms. Deutsche Chirurgie von Billroth und Luecke. 1887.

Fehling, Lehrbuch der Frauenkrankheiten. 1893.

Frank, Über die angeborene Verschliessung des Mastdarms und die begleitenden inneren und äusseren Fistelbildungen. Wien 1892.

Fritsch, Die Krankheiten der Frauen. 1896, 8. Auflage.

Fürst, Monatsschrift f. Geburtskunde 30. 1867.

Gegenbauer, Lehrbuch der Anatomie des Menschen. 1883.

Haller, Opp. minora T. 3. p. 3.

Hegar und Kaltenbach, Die operative Gynäkologie. 1897.

Hertwig, Lehrbuch der Entwickelungsgesch. des Menschen und der Wirbeltiere. 1855, 5. Auflage.

Himmelfarb, Anus praeternaturalis vestibularis bei einer 20j. Opara. Archiv f. Gyn. 38.

Hiss, Anatom. menschlicher Embryonen 1880—1885.

Heitzmann, Compendium der Gynäkologie. 1891.

Israel, Die abnormen Mündungen des Enddarmes. Dissertation Marburg 1891.

Joseph, Beiträge zur Geburtsh. u. Gyn. Band 3, Seite 107.

Kaltenbach, Deutsche Naturforscherversammlung in Nürnberg 1893 (Centralblatt f. Gyn. Nr. 41, 1893, pag. 953).

Keibel, Über den Schwanz des menschl. Embryo. Anatom. Anzeiger 1891.

— Über den Schwanz des menschl. Embryo. Archiv f. Anatom. u. Entwickelungsgesch. 1891.

— Über die Harnblase und allantois des Meerschweinchens, nebst einer Bemerkung über die Entstehung des Nierenganges (Ureters) bei Säugern. Anatom. Anzeiger 1893.

— Zur Entwickelungsgesch. des menschl. Urogenitalapparates, mit Tafeln. Archiv f. Anatom. und Entwickelungsgesch. 1896.

Klob, Pathologische Anatomie der weibl. Sexualorgane. Wien 1864.
Köllicker, Grundriss der Entwickelungsgesch. des Menschen und der höheren Tiere. 1884.
Neugebauer, Zeitschr. f. Geburtsh. u. Gynäkol. 1898, Mai.
Olshausen, Zur Aetiologie der fötalen Peritonitis. Archiv f. Gyn. Nr. 2.
Osterloh, Fall von anus vaginalis. Archiv f. Gyn. Band 7.
Piering, Geburtshilfe bei atresia ani vaginalis. Centralbl. f. Gyn. 1889, Band 50.
Pincus, Ueber anus praeternaturalis vestibularis et vaginalis. Samml. klin. Vorträge Nr. 80, Sept. 1893.
Rathke, Abhandlungen zur Bildungs- und Entwickelungsgesch. des Menschen und der Tiere. 2. Auflage 1833.
Ringhoffer, Virchow's Archiv, Band 19.
Reichel, Die Entwickelung des Dammes und ihre Bedeutung für die Entstehung gewisser Missbildungen. Zeitschr. f. Geburtshilfe u. Gyn. 1889, Band 50.
Retterer, Sur l'origine et l'evolution de la region ano-genitale des mammifères. Journal de l'Anatomie 1890.
Schäffer, Bildungsanomalien der weibl. Geschlechtsorgane aus dem fötalen Leben mit besonderer Berücksichtigung der Entwickelung des Hymen.
Schröder, Lehrbuch der Frauenkrankheiten. 1886.
Strahl, Zur Bildung der Kloake des Kaninchen-Embryo. Archiv f. Anatom., 1886.
Tourneux, Sur le mode de cloisement du cloaque et sur la formation de la cloisement recto-urogenitale. Bibliograph. Anatomique 2, 1894.
Krieger, Fall von anus vaginalis. Monatsschr. f. Geburtsk. Nr. 12, pag. 184.
Küstner, Grundzüge der Gynäkologie.
Kussmaul, Von dem Mangel, der Verkümmerung und Verdoppelung der Gebärmutter, von der Nachempfängniss und der Ueberwanderung des Eies. Würzburg 1859.
Lieberkühn, Querschnitte von der Anlage der Allantois und der Harnblase von Meerschweinchen-Embryonen. Marburger Sitzungsberichte 1882.
Martin, Gyn. Atlas.
Maurer, Zeitschr. f. Wundärzte und Geburtshelfer, Jahrgang 13 Nr. 4, 1860.
Mehrkorn, Persistenz des sinus urogenitalis etc. Virchow's Archiv Nr. 1, 1898.
Michalkowicz, Untersuchungen über die Entwickelung des Harn- und Geschlechtsapparates beim Menschen. Intern. Monatsschr. f. Anatom. u. Histologie. 1885, Band 2.
Münchmeyer, Oppenheim. Zeitschrift 1842, Band 21.
Nagel, Ueber die Entwickelung der Müller'schen Gänge beim Menschen. Sitzungsber. der Berl. Akademie 1889, Heft 1.
— Ueber die Entwickelung des Uterus und vagina beim Menschen. Sitzungsber. der Berl. Akademie 1890, Heft 1.
— Ueber die Entwickelungsgesch. der Harnblase beim Menschen und bei den Säugetieren. Sitzungsber. Berl. Akademie 1892.
— Ueber die Entwickelung der inneren und äusseren Genitalien beim menschl. Weibe. Archiv f. Gyn. 1894.
Veit, Handbuch der Frauenkrankheiten. 1897.
Winkel, Lehrbuch der Frauenkrankheiten.
Wolff, Nunulla de cloacae et uteri dupplicis formatione. Dissert. Halle 1854.

Es sei mir an dieser Stelle gestattet, meinem hochverehrten Lehrer, Herrn Professor KÜSTNER, tiefgefühltesten Dank zu sagen.

Die wissenschaftliche Ausbildung, die ich durch ihn und in seiner Klinik erhalten habe, ist die Grundlage für meine Thätigkeit als Arzt.